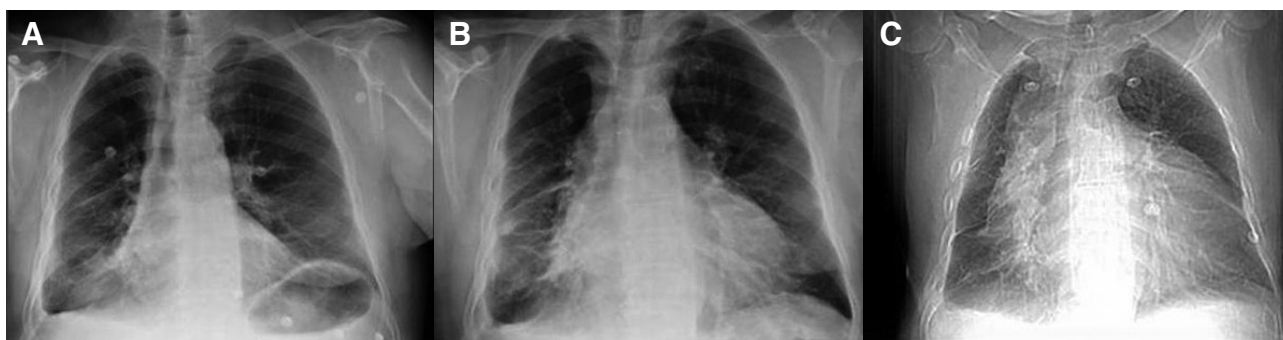



**Figura 1.** Evolución de la radiografía de tórax a lo largo de los diez días que el enfermo ha acudido a urgencias. A: primera visita, se aprecia discreta cardiomegalia y patrón pulmonar congestivo, así como derrame pleural derecho. B: segunda visita: es evidente el crecimiento de la silueta cardíaca y su morfología en tienda de campaña. C: cuarta visita, gran cardiomegalia.

diografía urgente y precoz, que continúa siendo la prueba de referencia para el diagnóstico del derrame pericárdico y del taponamiento cardíaco. Por ello, debe ser accesible realizarla en el servicio de urgencias<sup>4,5</sup>.

## Bibliografía

- 1 Bein B, Renner J, Scholz J, Tonner PH. An undiagnosed, massive pericardial effusion with a swinging heart. *J Cardiothorac Vasc Anesth.* 2006;20:242-4.
- 2 Sagristà Sauleda J, Permanyer Miralda G, Soler Soler J. Diagnosis and management of acute pericardial syndromes. *Rev Esp Cardiol.* 2005;58:830-41.
- 3 Roy CL, Minor MA, Brookhart MA, Choudhry NK. Does this patient with a pericardial effusion have cardiac tamponade? *JAMA.* 2007;297:1810-8.
- 4 Saito Y, Donohue A, Attai S, Vahdat A, Brar R, Handapangoda I, et al. The syndrome of cardiac tamponade with "small" pericardial effusion. *Echocardiography.* 2008;25:321-7.
- 5 García Martín LA, Campo Linares R, Rayo Gutiérrez M. Pericarditis purulenta: diagnóstico ecográfico precoz en el servicio de urgencias. *Emergencias.* 2008;20:135-8.

Juan JIMÉNEZ-JÁIMEZ<sup>1</sup>,  
Rocío GARCÍA ORTA<sup>1</sup>,  
Miguel ÁLVAREZ LÓPEZ<sup>1</sup>,  
Juan Francisco JIMÉNEZ ALONSO<sup>2</sup>

<sup>1</sup>Servicio de Cardiología. <sup>2</sup>Servicio de Medicina Interna.  
Hospital Universitario Virgen de las Nieves.  
Granada, España.

## Dos alternativas al manejo inicial del paciente agitado


### Sr. Editor:

Hemos leído con gran interés la interesante revisión realizada por Víctor Fernández et al<sup>1</sup> en EMERGENCIAS sobre el manejo inicial del paciente agitado. Desde nuestra experiencia, estamos de acuerdo con el algoritmo de actuación ante el paciente agitado que los autores nos presentan, así como con los métodos de contención física o

mecánica y el tratamiento farmacológico que proponen. Queremos, no obstante, presentar una alternativa a la contención mecánica y otra a la contención farmacológica.

1. Contención mecánica con férula espinal: Es un procedimiento que usamos en nuestro servicio desde hace años<sup>3</sup>. Se parte de la contención física que expone el artículo de referencia, se extiende una férula espinal invertida en el suelo y se coloca al paciente en decúbito prono sobre ella. A continuación se cierra la férula abrazando y las extremidades superiores y se fijan las cinchas de colores. Posteriormente se procede a colocar al paciente en decúbito supino, y se inmoviliza la zona cervical mediante collarín o la propia almohadilla de la férula espinal sujeta mediante las dos cinchas negras (Figura 1). Por último, se abrazan las extremidades inferiores con una segunda férula espinal, si disponemos de ella, pudiéndose emplear en caso contrario cinchas de sujeción de camilla.

2. Contención farmacológica mediante la administración de midazolam por vía intranasal<sup>4</sup>. La técnica consiste en administrar mediante una jeringuilla sin aguja 0,2-0,4 mg/kg de midazolam en las fosas nasales<sup>5</sup>, y evitar el posible estornudo con la inmediata oclusión nasal.



**Figura 1.** Paciente inmovilizado con férula espinal donde se observa la accesibilidad de las manos para el posible acceso venoso y monitorización de pulsioximetría.

Empleamos esta técnica por su rapidez de acción, avalada por diferentes estudios, y que nosotros hemos constatado como altamente eficaz en nuestra práctica diaria. Asimismo, la facilidad y seguridad en la administración viene dada por la no utilización de agujas, y las menores complicaciones farmacológicas. El fácil acceso, la rapidez en el inicio de la acción, en torno a unos 5 minutos<sup>6,7</sup>, y la seguridad del fármaco hacen que la administración intranasal de midazolam sea considerada como una opción prioritaria en estos pacientes, incluso antes de la contención mecánica.

## Bibliografía

- 1 Fernández V, Murcia E, Sinisterra J, Casal C, Gómez MC. Manejo inicial del paciente agitado. *Emergencias*. 2009;21:121-32.
- 2 Cester A, Gracia C, Gasca JC, Medina F, Marín M. Análisis de la asistencia primaria extrahospitalaria con uvimóvil en emergencias. Experiencia de cinco años en el ayuntamiento de Zaragoza. *Med Intensiva*. 1991;15:5124.
- 3 Cester A. L'attelle d'immobilisation spinale. *Urgence Pratique*. 1993;3:38-9.
- 4 Codina C. Vía intranasal. Una opción con futuro. *Med Clín*. 1993;100:580-1.
- 5 Franco J, Giménez A, Herrero A, Velilla J, Urtubia A. Anestesia y Sedación. En: Urtubia Palacios A, editor. *Guía Farmacológica en Urgencias*. Zaragoza: Servicio Aragonés de Salud; 2008. p. 16.
- 6 Wermeling D, Record K, Kelly T, Archer S, Clinch T, Rudy A. Pharmacokinetics and pharmacodynamics of a new intranasal midazolam formulation in healthy volunteers. *Anesth Analg*. 2006;103:344-9.
- 7 Guía de Fármacos en Anestesiología y Reanimación [sede web]. Valencia: Hospital Universitari Doctor Peset; 2008. Soliveres J, Onrubia X, Solaz C, Sifre C, Balaguer J, Barberá M. Midazolam. (Consultado 24 Abril 2009). Disponible en: <http://librosdeanestesia.com/guiafarmacos/Midazolam.htm>

Armando CESTER MARTÍNEZ,  
Javier PÉREZ ANSÓN,  
Diego BORRAZ CLARES,  
Carlos PIQUER GÓMEZ

Asistencia Médica del Servicio contra Incendios, de  
Salvamento y Protección Civil. Ayuntamiento de Zaragoza,  
España.

## Apendicitis complicada en una mujer de 57 años

### Sr. Editor:

Mujer de 57 años, hipertensa, y sin otros antecedentes de interés, que acudió a urgencias por malestar y fiebre de 24 horas de evolución. Diez días antes había consultado en otro centro por fiebre, vómitos, y diarrea de 2 días de evolución, que se orientó como una gastroenteritis aguda. Se prescribió tratamiento sintomático, que incluía metamizolol, y a las 24 horas reconsultó por un rash urticariforme por el que se indicó tratamiento con prednisona. En su enfermedad actual no refería vómitos, diarrea o dolor abdominal, y tampoco clínica de infección respiratoria o síndrome miccional. En urgencias presentaba una temperatura de 40°C y la ex-

ploración física fue anodina. En la analítica destacaba leucocitosis de 12.200x10<sup>6</sup>/L, con 90% de neutrófilos, plaquetopenia de 127.000 x 10<sup>9</sup>/L, un fibrinógeno de 994 mg/dL, una hiponatremia leve de 128 mmol/L y discreta elevación de la gammaglutamiltranspeptidasa (GPT) de 100 U/L. La radiografía de tórax y el sedimento de orina fueron normales. Tras la obtención de hemocultivos se inició tratamiento empírico con ceftriaxona (2 g endovenoso cada 24 horas) y se decidió el ingreso en la unidad de corta estancia. Valorada unas horas después, persistía febrícula y en la exploración destacaba un abdomen ligeramente doloroso a la palpación en fosa ilíaca derecha (FID). En las horas siguientes se informó de la positividad del hemocultivo en el que se aislaba *Bacteroides spp*. Se practicó una ecografía abdominal, que no objetivó hallazgos significativos y una tomografía computarizada (TC) abdominal en la que se observó infiltración grasa en FID, posterior al ciego (Figura 1), con áreas de atenuación líquida y una pequeña burbuja aérea en su interior, líquido libre en Douglas y un defecto de repleción en el interior de las venas mesentéricas superior y porta (Figura 1).

Se mantuvo el tratamiento con ceftriaxona y se añadió metronidazol (500 mg endovenosos cada 8 horas) y heparina sódica al 5% (1 ml endovenoso cada 4 horas). Ingresó en el servicio de cirugía general, donde evolucionó favorablemente, completó 4 semanas de tratamiento antibiótico, y fue dada de alta bajo tratamiento con enoxaparina, pendiente de reingresar para la realización de apendicectomía electiva. Tras el alta se realizó una TC abdominal en la que se apreció la resolución del plastrón y de la trombosis, y una colonoscopia que fue normal.

La apendicitis aguda constituye la causa más frecuente de abdomen agudo. Menos del 25% de los casos se producen en individuos mayores de 45 años, en los que a menudo se presenta con un patrón clínico atípico, lo que dificulta el diagnóstico. Asimismo, la localización retrocecal y el tratamiento con corticoides pueden enmascarar los síntomas abdominales, como fue el caso de nuestra paciente. El diagnóstico es clínico y las pruebas de imagen (ecografía o TC abdominal) son útiles cuando existen dudas o se sospecha una complicación, como un plastrón o absceso apendicular. En el caso de nuestra paciente la ecografía abdominal no visualizó el apéndice probablemente por su localización retrocecal y debido a la presencia del plastrón formado a consecuencia de la perforación<sup>10</sup>. Generalmente no cursa con fiebre elevada, por lo que no es habitual solicitar hemocultivos, y una temperatura superior a los 38°C sugiere la existencia de complicaciones. En nuestro caso, el hemocultivo en el que se aisló *Bacteroides spp* fue clave en el diagnóstico y tratamiento de la paciente. Este hecho realza la importancia de la realización sistemática de hemocultivos en