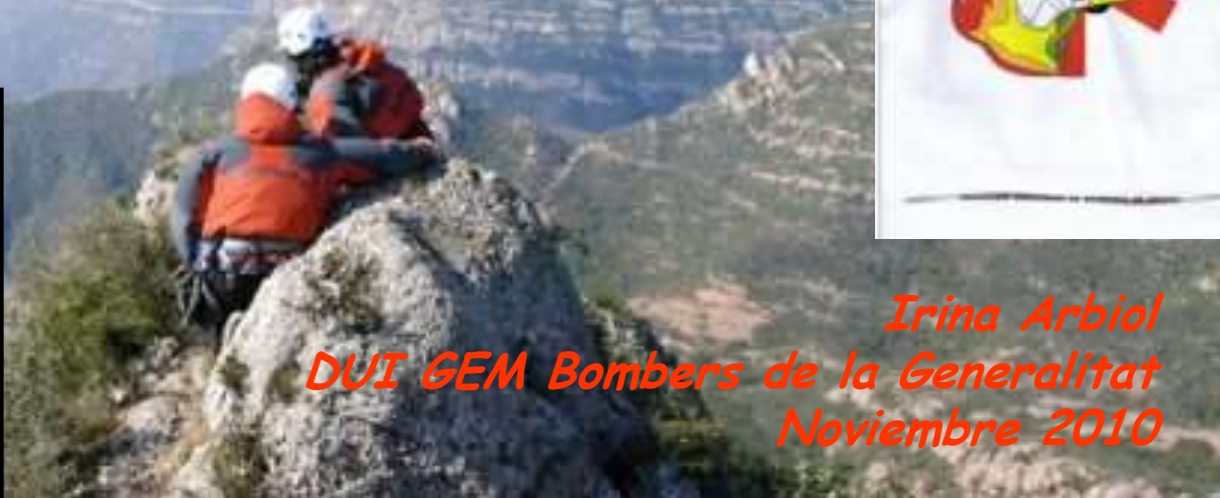
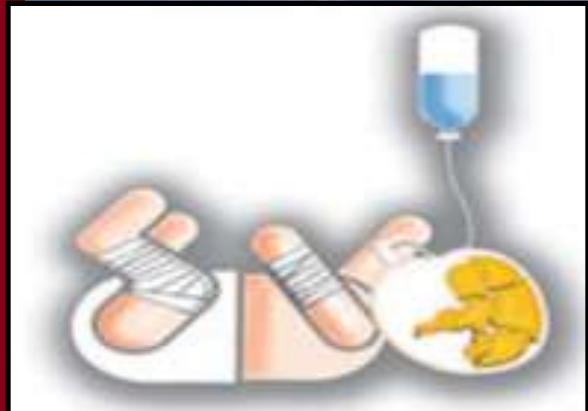
ACCESO VENOSO DE URGENCIA EN PEDIATRIA



*Irina Arbiol
DUI GEM Bombers de la Generalitat
Noviembre 2010*





PACIENTES PEQUEÑOS...

GRANDES PROBLEMAS...

VALORACIÓN INICIAL DEL NIÑO

" PRIMERA IMPRESIÓN..."

Triángulo de Evaluación Pediátrica



APARIENCIA

(estado mental, postura, tono muscular)

nivel distracción/consuelo
Contacto ocular
Lloro/habla...

RESPIRACIÓN

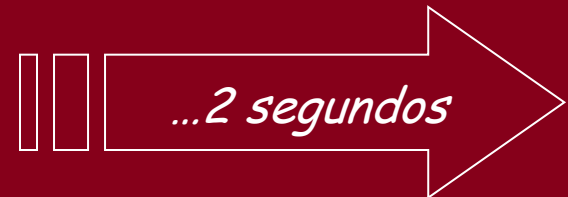(movimientos respiratorios visibles, esfuerzo, ruidos audibles)

Aleteo nasal, retracciones,
Posición para respirar

CIRCULACIÓN

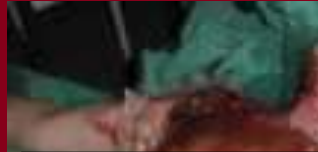
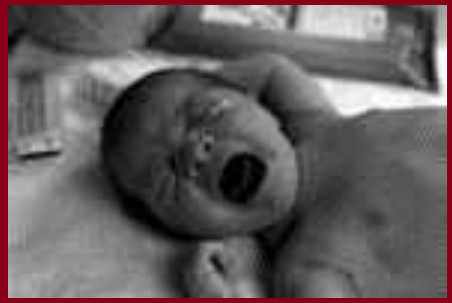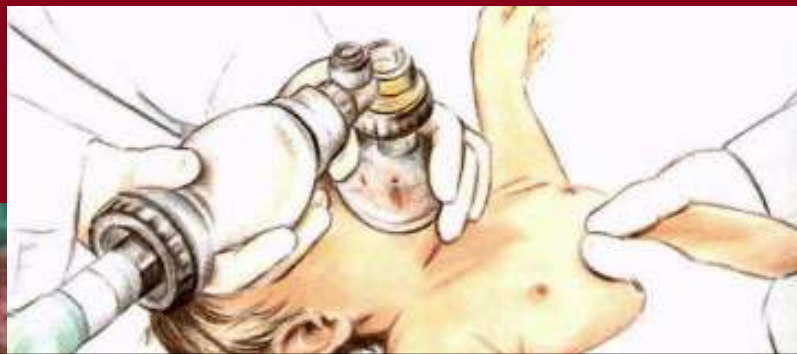(coloración piel/mucosas)

FC, temp., pulsos
centrales/periféricos, relleno capilar, ..



- 
- ✓ PACIENTE GLASGOW < 8
 - ✓ COMPROMISO RESPIRATORIO
 - ✓ INESTABILIDAD HMD

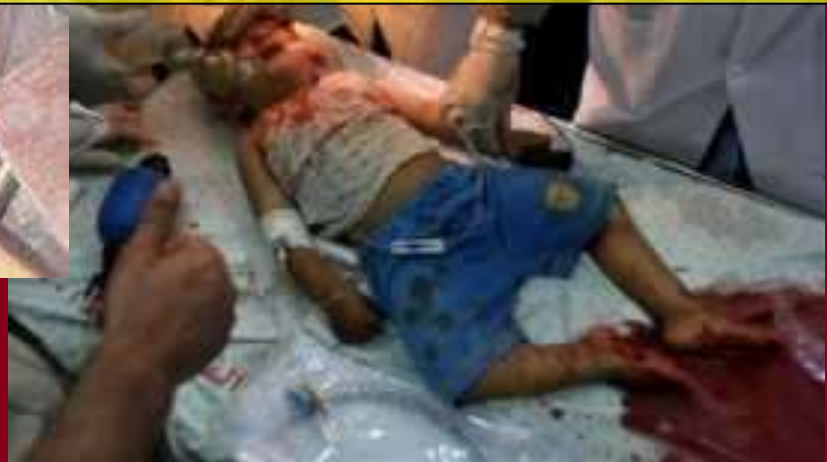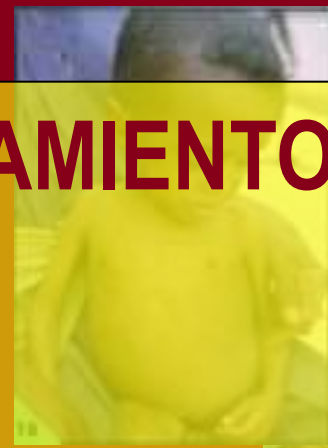(politraumático, quemado, séptico,..)




TIEMPO INICIO TRTAMIENTO

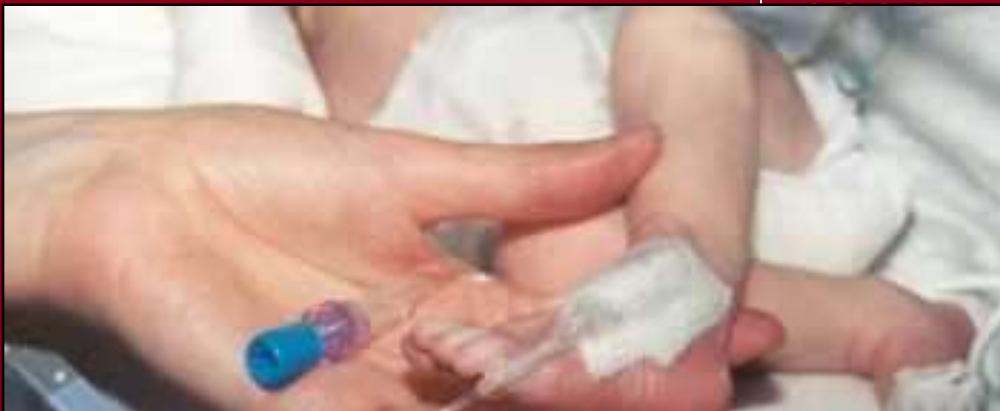
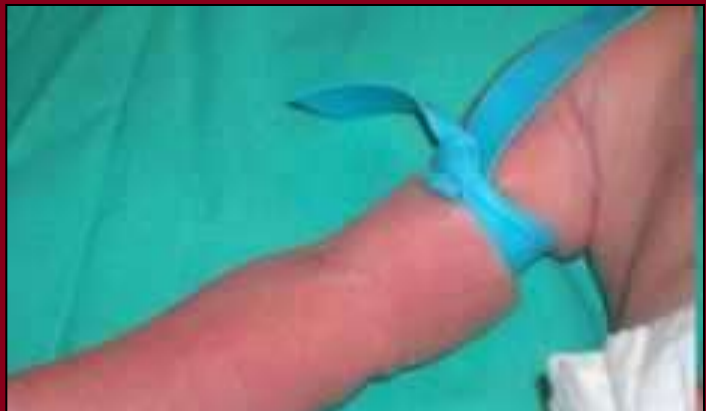
SUPERVIVENCIA





ACCESO VENOSO PERIFÉRICO

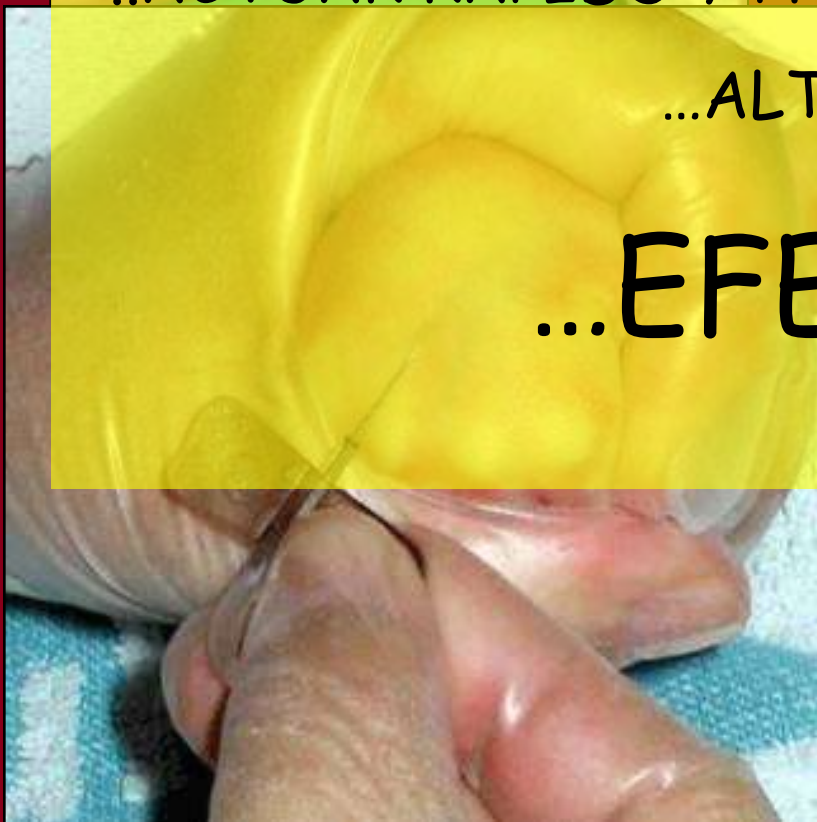

..ACTUAR RÁPIDO Y PROFESIONALMENTE!!

...ALTERNATIVAS

...EFECTIVAS!

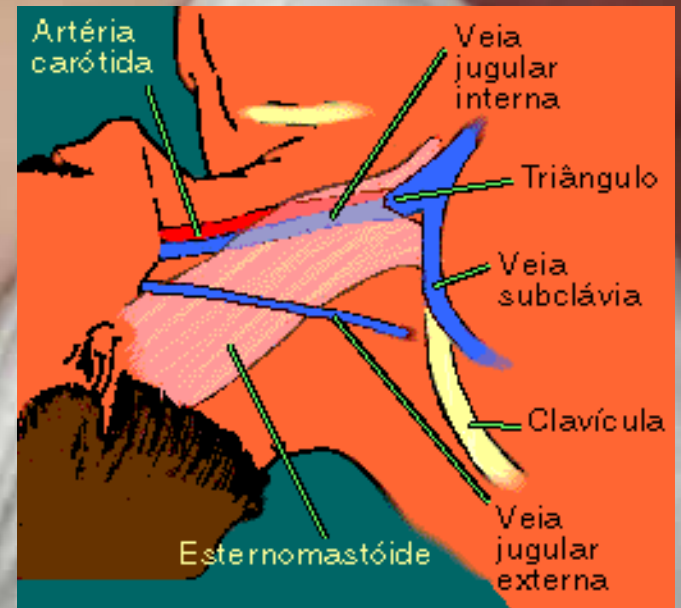
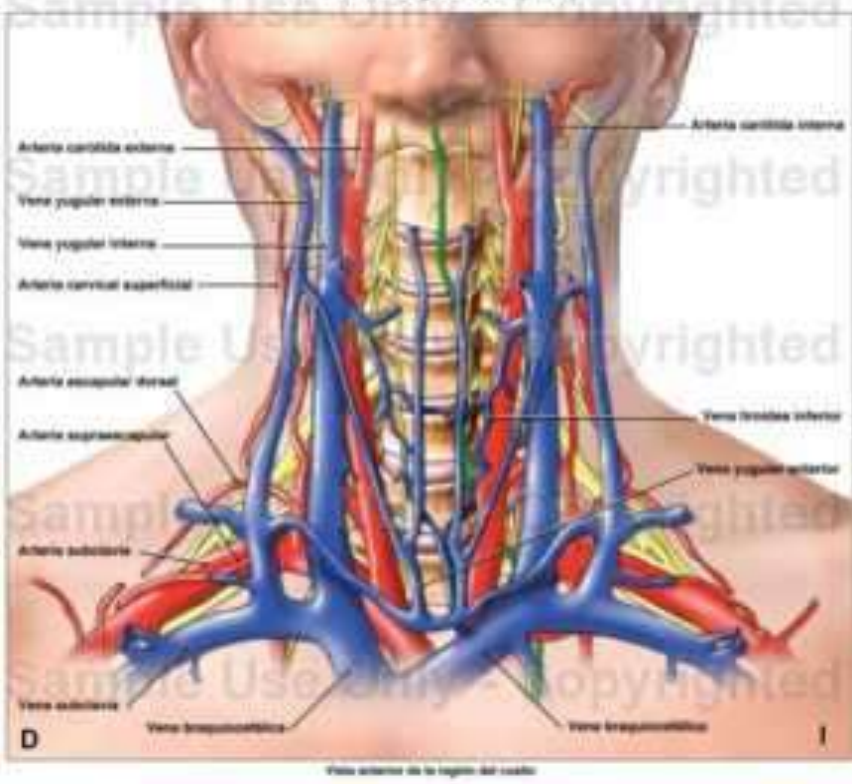
- ✓ Aprendizaje/entrenamiento constante
- ✓ Requiere personal (inmob.)
- ...2 intentos EV/90segons....
- ✓ Colapso/fragilidad capilar
(frío,estrés,hipotermia,...)
- ✓ Requiere TIEMPO...





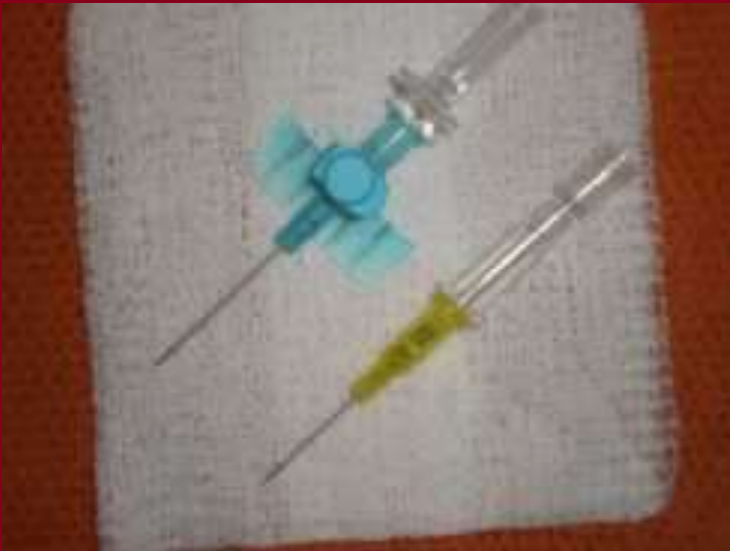
YUGULAR EXTERNA

Anatomía de la región cervical (izquierda)

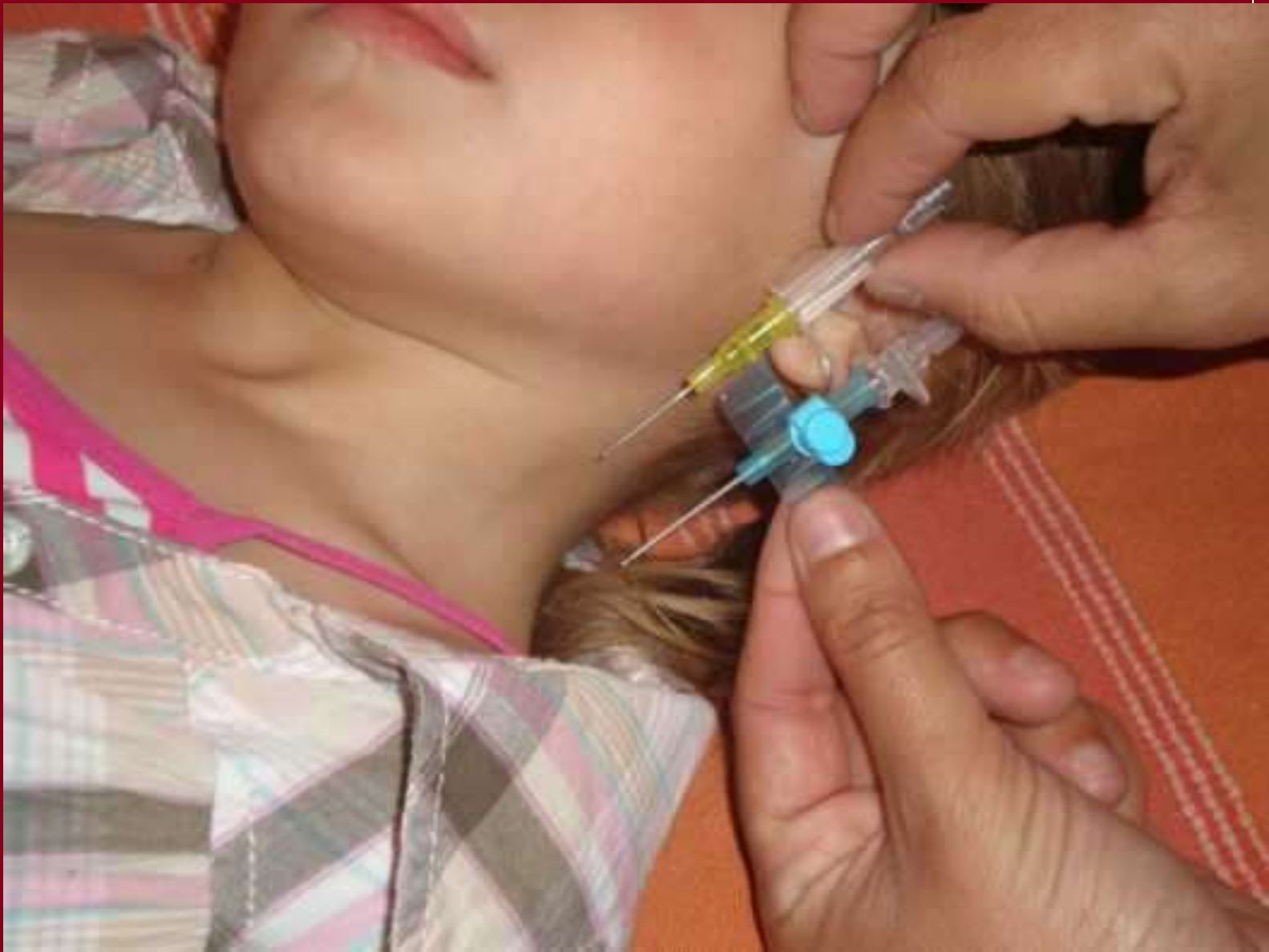


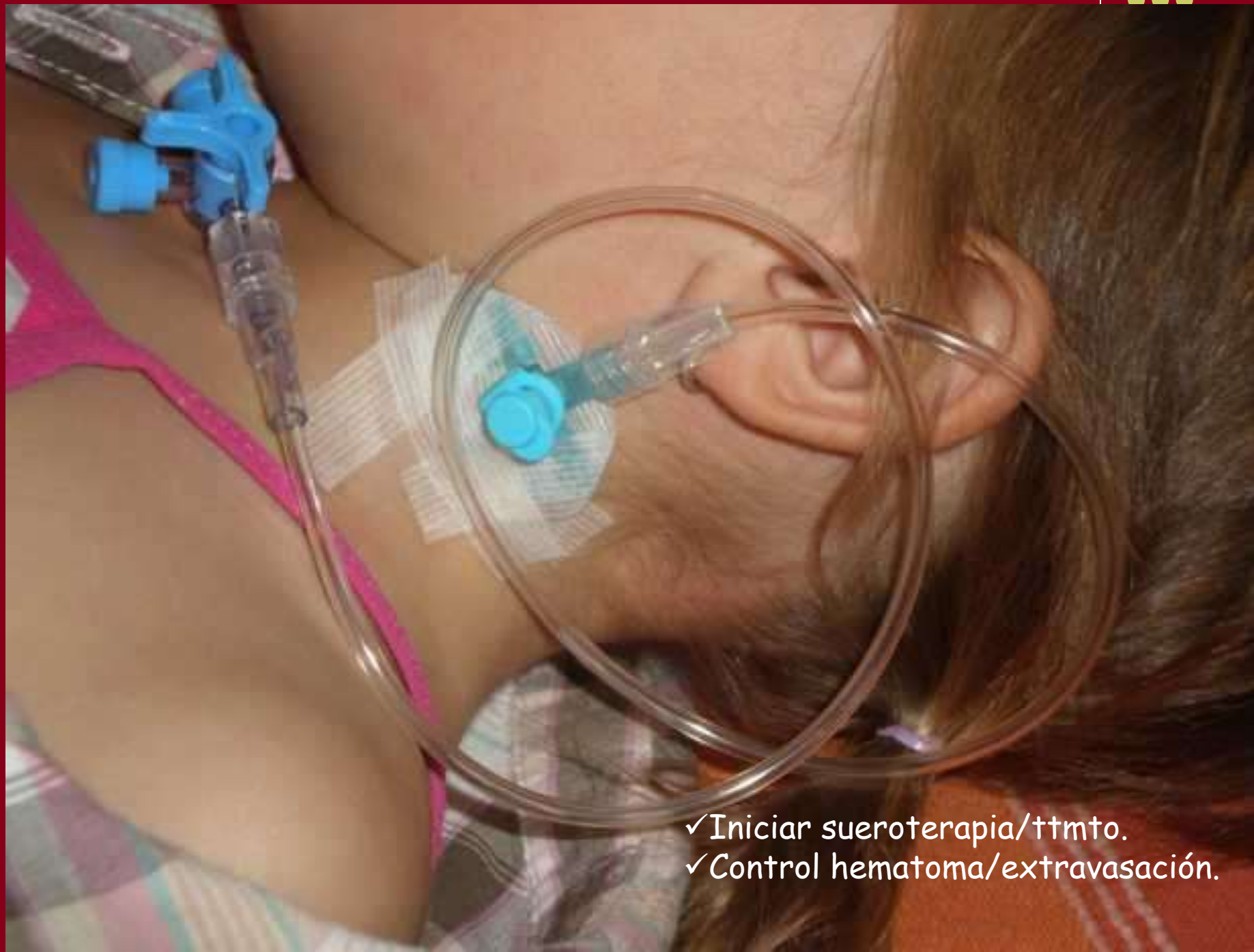
- ✓ Vena periférica superficial visible.
- ✓ pct. supino/cuello lateralizado/Trendelemburg (si no contraindicación: TCE, PLT)



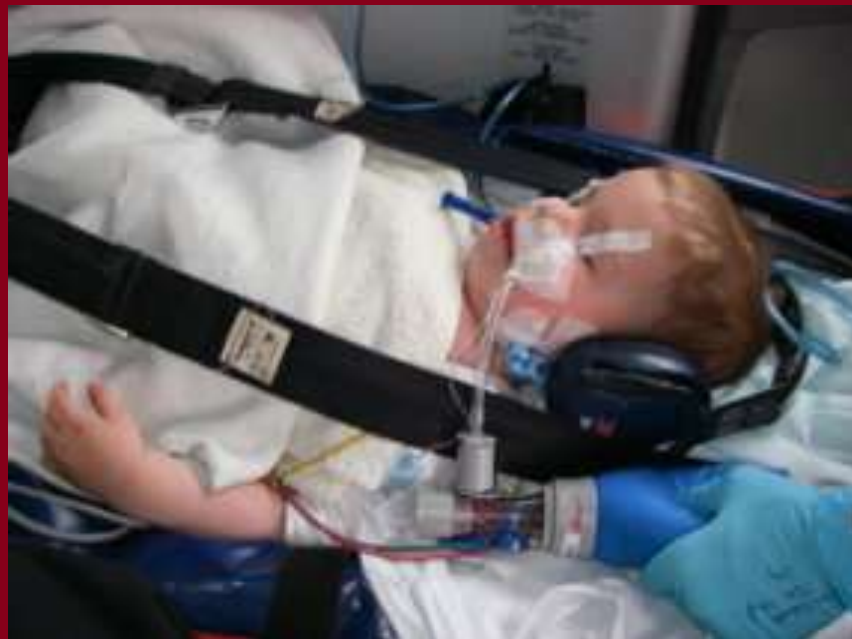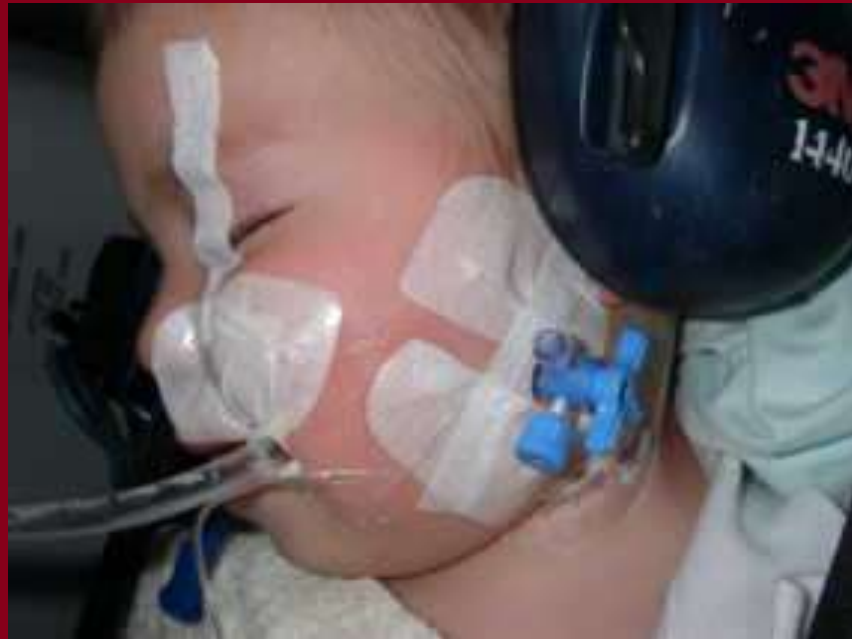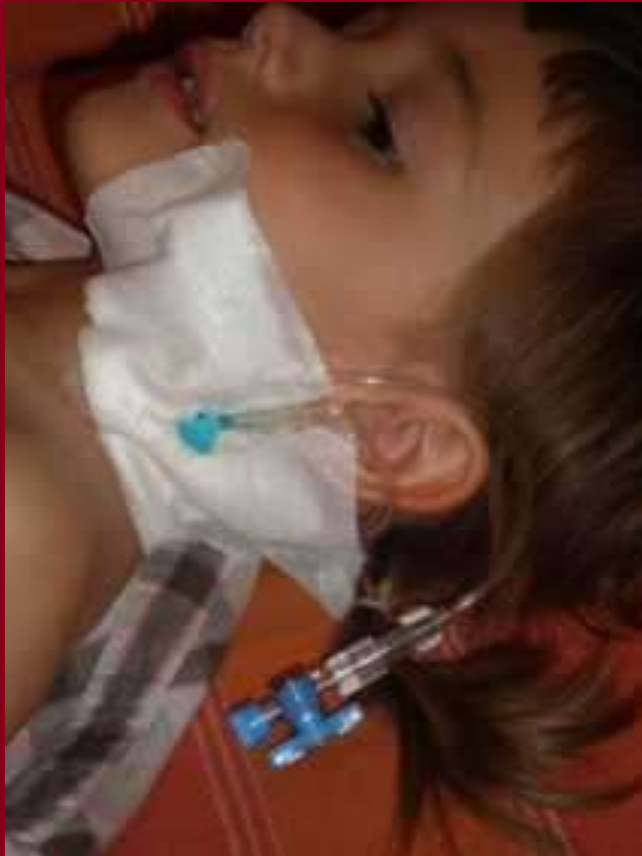- ✓ Guantes, antiséptico, gasas, apósito
- ✓ Angiocateter 20-22-24G (valorar trayecto venoso)

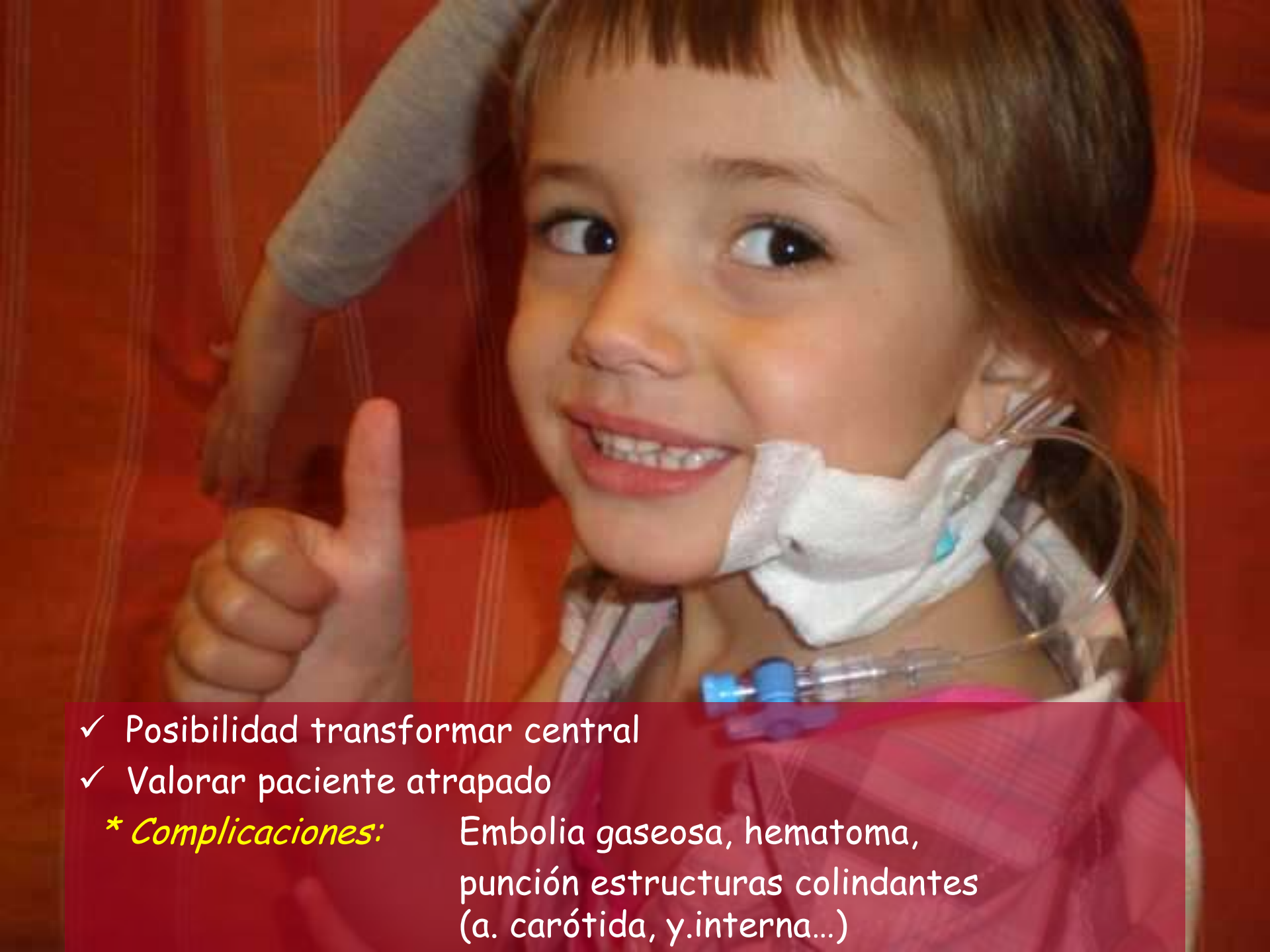



- ✓ Iniciar sueroterapia/ttmtó.
- ✓ Control hematoma/extravasación.

•Fijar BIÉN el apósito





- ✓ Posibilidad transformar central
- ✓ Valorar paciente atrapado

** Complicaciones:* Embolia gaseosa, hematoma, punción estructuras colindantes (a. carótida, y. interna...)



ACCESO INTRAÓSEO

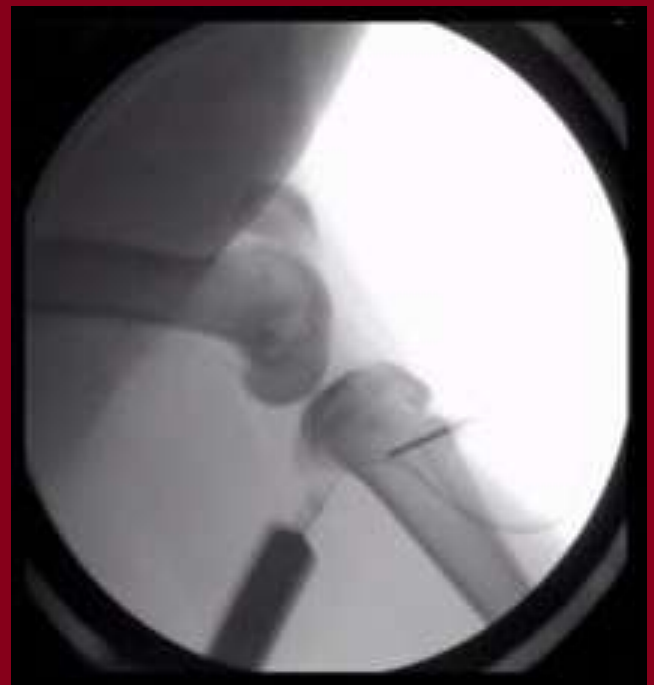
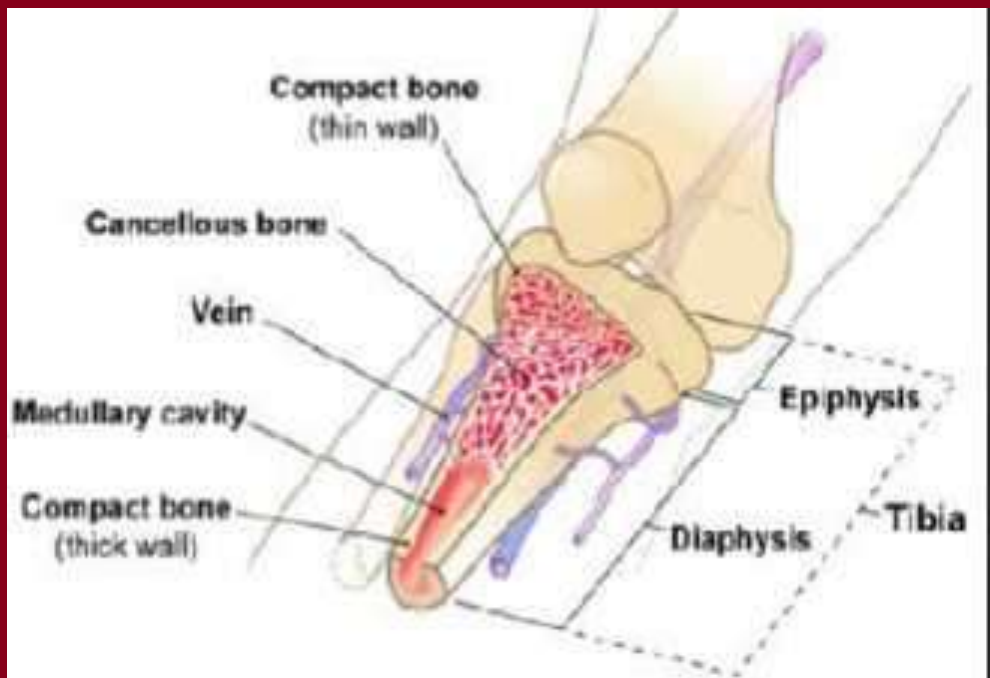
- Acceso inmediato sistema vascular(30"-60").

" VENA RÍGIDA "


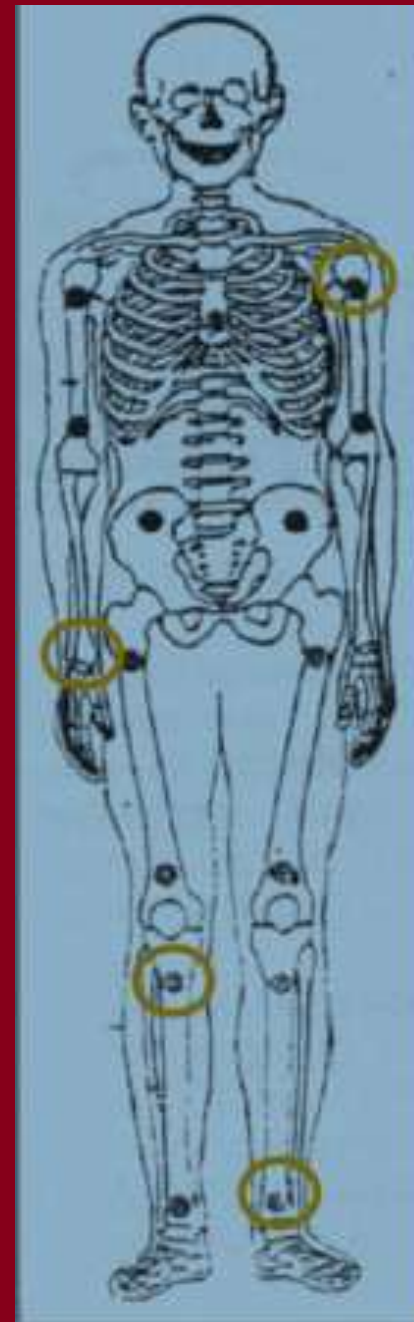
NO se colapsa durante el shock.

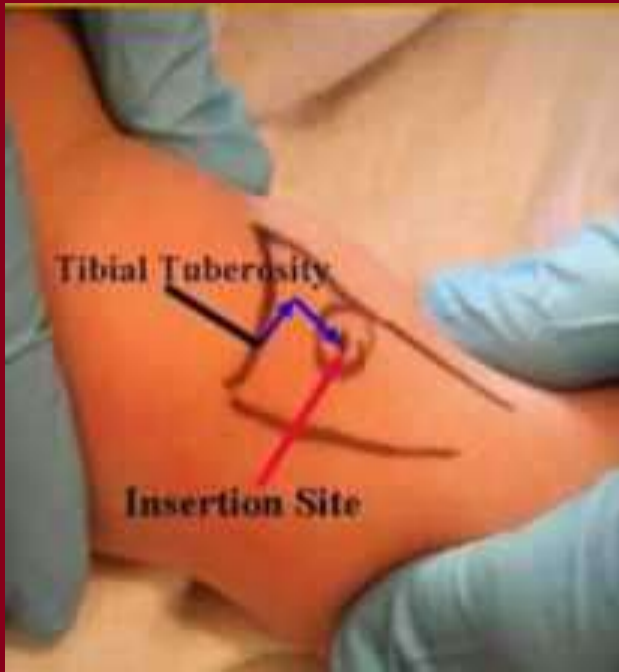- Indicada en PCR-shock (via de elección en pediatría)



- Técnica fácil aprendizaje.
- Puntos instauración:

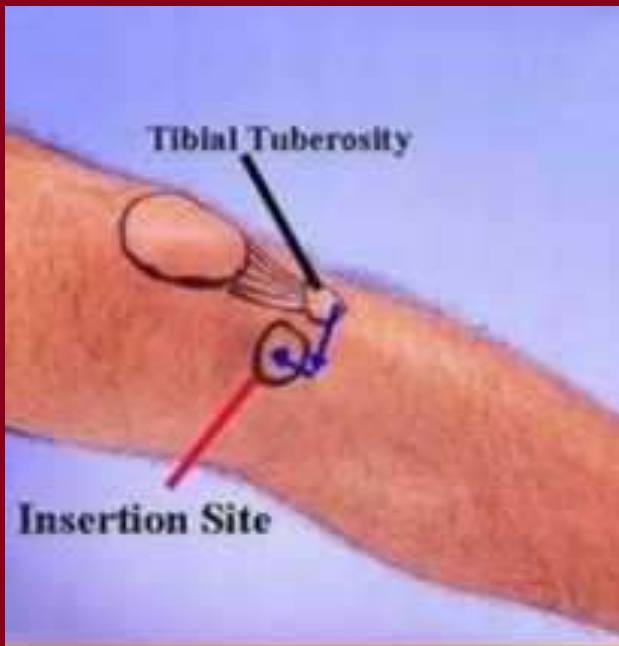- ✓ cabeza de húmero
- ✓ metáfisis distal posterior radio
- ✓ cara lateral interna tibia proximal
- ✓ maleolo interno





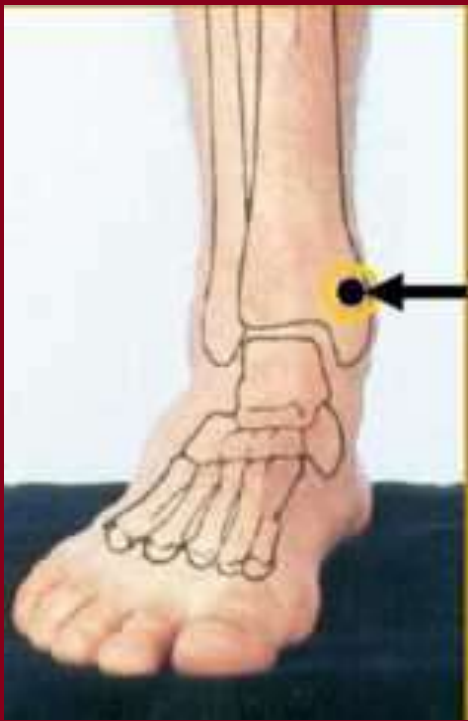
0-6 años:

A 1 cm infra rótula / 1 cm lateral interno

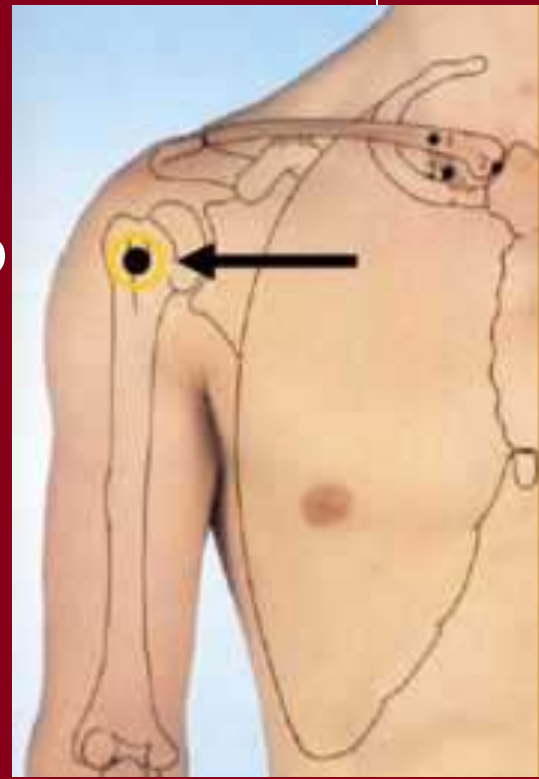


> 6 años:

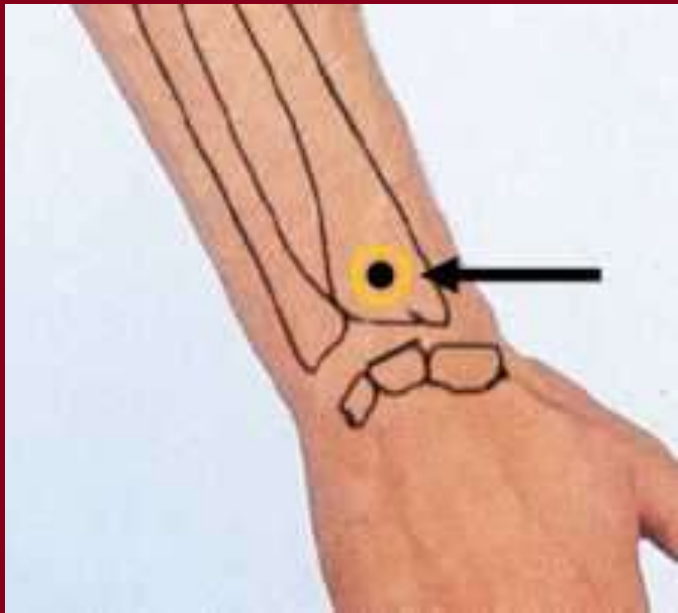
A 2 cm protuberancia tibial / 1 cm LI




Maleolo interno
(1-2cm base protuberancia)



Cabeza húmero



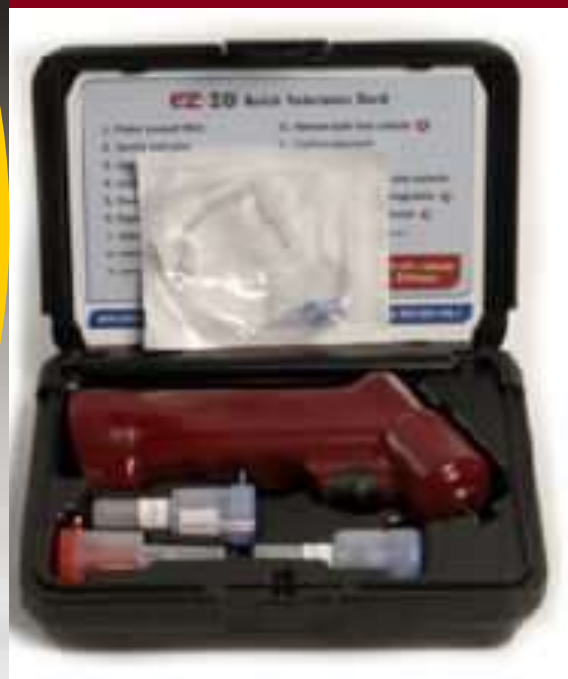Metáfisis distal radial (*opuesto
área pulso radial*)



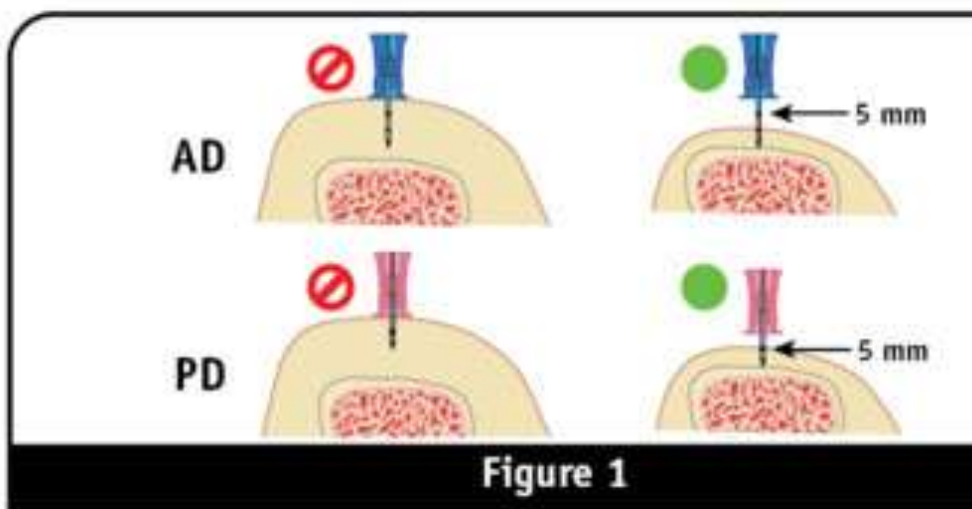
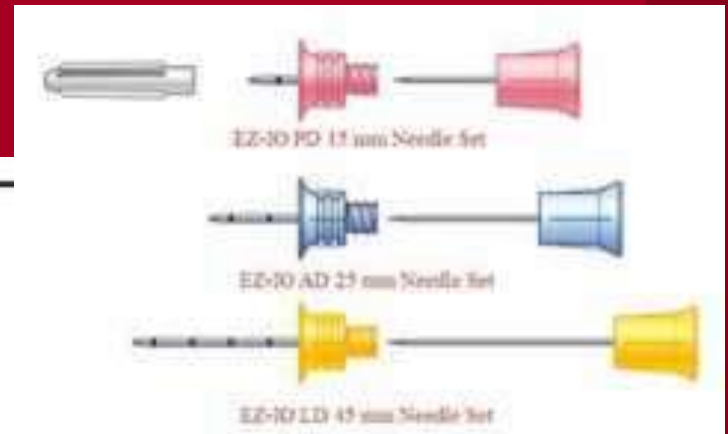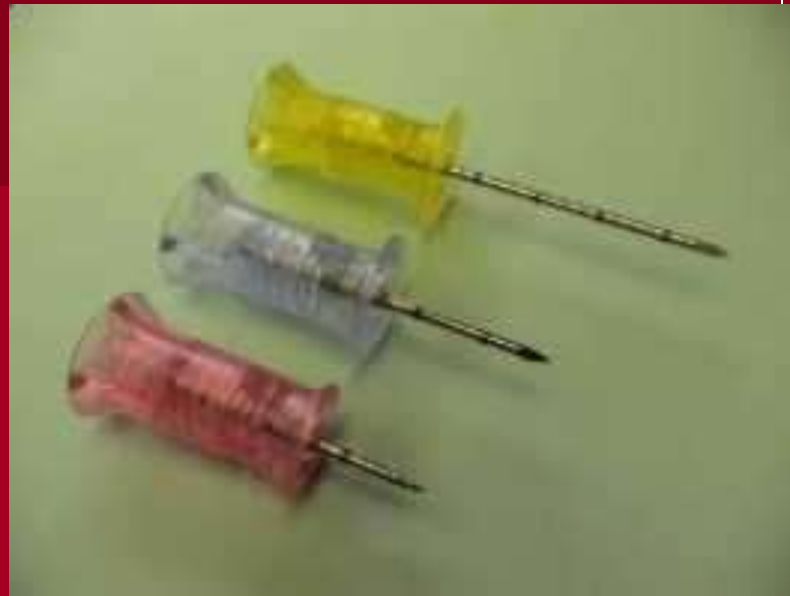- Técnica aséptica / anestésia local (pacientes conscientes)
- Conocimiento del dispositivo a utilizar :


Bateria litio autonomia :

1000 inserciones /10 años



Aguja adecuada paciente (3-39kg) (>40kg) (obesos)

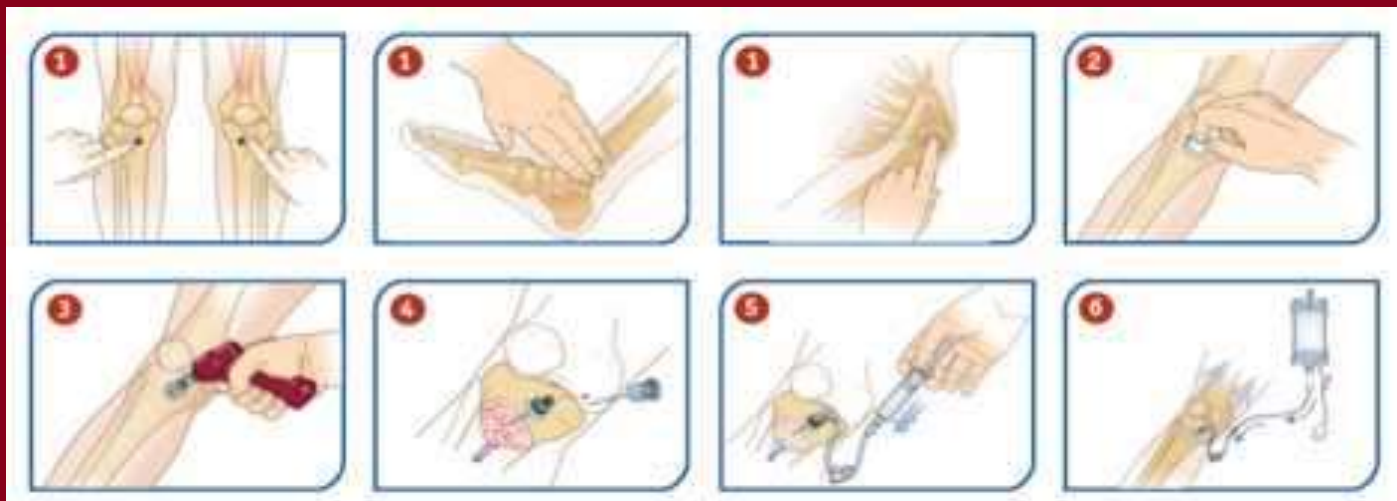




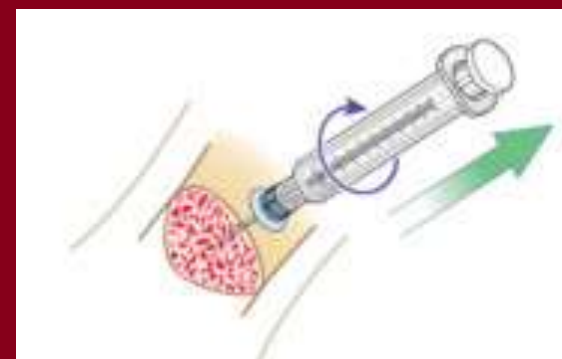
✓ Bolus Lidocaína previa infusión líquidos:


adulto.....20-40mg Lidocaína 2%
pediátrico.....0'5mg/kg Lidocaína 2%

- ✓ Administración TODO tipo medicación, sueroterapia, hemoderivados..
- ✓ Dosis medicación IO = IV
- ✓ Siempre bolus medicación + *bolus arrastre*
(adulto: +10ccSF / pediátrico:+ 5ccSF)
- ✓ Manómetro presión para mantener via permeable.



- ✓ Retirar *EZ-IO* en 24h.
- ✓ Retirar con jeringa luer-lock
- ✓ Oclusión punto punción/control





*** CONTRAINDICACIONES:**


- Hueso fracturado
- Intento previo fallido
- Huesos EEII en traumatismos abdominales graves.
- Osteoporosis severa
- Infección punto de punción
- Proceso ortopédico próximo al punto de punción

*** COMPLICACIONES:**

- Fractura.
- Sdr.compartimental
- Extravasación de la medicación
- Osteomielitis



OTRAS VIAS DE ADMINISTRACIÓN




* ENDOTRAQUEAL:

- ✓ IOT
- ✓ L.E.A.N :
 - Lidocaina
 - Adrenalina(Epinefrina)
 - Atropina
 - Naloxona
- ✓ Dosis 2-3 veces dosis IV
(en 10SF + 5 insuflacions)

* INTRANASAL:

- ✓ Pcte.agitado
(dificultad AVP)
- ✓ *Midazolam:*
1amp (15mgr/3ml) + 2 SF



MUCHAS GRACIAS